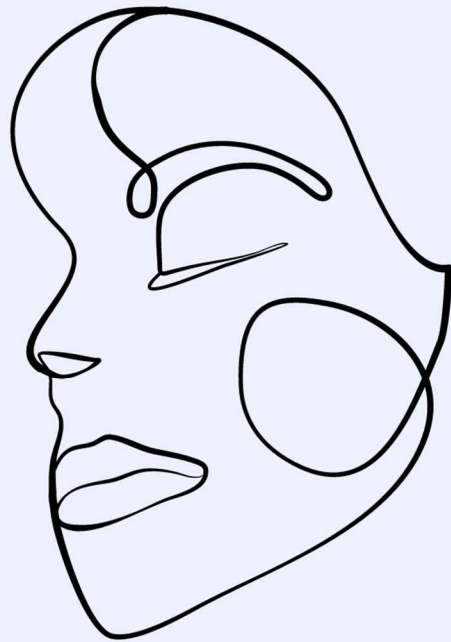

La paralysie faciale de l'enfant : du diagnostic à la prise en soin

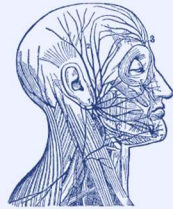
Livret d'information à destination des orthophonistes



Réalisé par Margot Jaeger, dans le cadre du mémoire pour l'obtention du Certificat de Capacité en Orthophonie, intitulé : " La paralysie faciale chez l'enfant âgé de 0 à 15 ans : Intérêt d'un livret d'information à destination des orthophonistes. "

Sommaire

Rappels sur le nerf facial



p.1

La paralysie faciale

- Centrale ou périphérique ?
- Les étiologies
- Ses conséquences
- Ses séquelles

p.1

p.1

p.2

p.2

p.3

La prise en soin médicale

- Soins ophtalmologiques
- Traitements médicamenteux
- Traitements chirurgicaux



p.3

p.3

p.3

p.3

La prise en soin orthophonique de l'enfant

- Anamnèse
- Evaluation de la PF
- Axes de prise en soin
- Rééducation des PFP
- Rééducation des PFC
- Rééducation en cas de chirurgie



p.4

p.4

p.4

p.6

p.10

p.12

p.12

Ressources complémentaires



p.14

Bibliographie

p.15

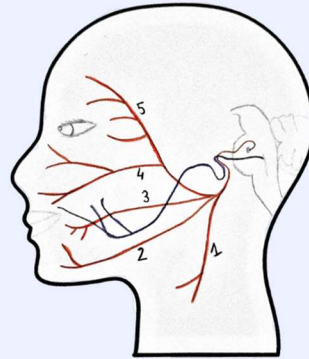
Rappels sur le nerf facial (VII) :

Schéma du trajet du nerf facial

Légende :

- fibres afférentes
- fibres efférentes

1. Rameau cervical
2. Rameau marginal de la mandibule
3. Rameaux buccaux
4. Rameaux zygomatiques
5. Rameaux temporaux



Ses fonctions

- Motrice** : peauciers de la face et du cou, muscle stapédien, ventre postérieur du digastrique, muscle stylo-hyoïdien, muscles occipitaux
- Sensitive** : zone de Ramsay Hunt (membrane du tympan, conduit auditif externe, conque)
- Sensorielle** : sensibilité gustative des deux tiers antérieurs de la langue
- Sécrétoire** : glandes submandibulaire et linguale ; glandes lacrymales, nasales et palatines

→ Il est donc impliqué dans la motricité de la face et du cou, la transmission des sons, le goût, la salivation et la production de larmes.

La paralysie faciale

↓ ↓	Paralysie Faciale Centrale	OU	Paralysie Faciale Périphérique ?
<input type="checkbox"/>	Atteinte supranucléaire		<input type="checkbox"/> Atteinte nucléaire
<input type="checkbox"/>	Hémiface controlatérale à la lésion		<input type="checkbox"/> Hémiface ipsilatérale à la lésion
<input type="checkbox"/>	Prédominance du déficit sur le bas du visage		<input type="checkbox"/> Atteinte de la totalité de l'hémiface
<input type="checkbox"/>	DAV* de la motricité du visage		<input type="checkbox"/> Pas de DAV

*DAV = Dissociation Automatico-Volontaire

1.

Les étiologies

La PF congénitale

= présente dès la naissance

Néonatale traumatique :
traumatisme obstétrical

Néonatale progressive :
tumeur congénitale

Malformative : retrouvée dans le syndrome de Moebius, le syndrome otomandibulaire, le syndrome CHARGE

La PF acquise

= apparition en période post-néonatale

Idiopathique

Zostérienne : suite à une ancienne infection par un virus varicelle-zona.

Maladie de Lyme

Otitique : en cas d'otite moyenne aiguë, séro-muqueuse ou externe nécrosante

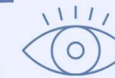Tumorale

Traumatique

Ses conséquences

Sur la fermeture palpébrale

Défaut de fermeture pouvant entraîner une sécheresse oculaire (risques de kératite, d'abcès cornéen, de perte d'acuité visuelle).



Sur l'alimentation

A l'allaitement, présence de fuites, de résidus intra-buccaux.

- Dans le syndrome CHARGE : abaissement du seuil de déclenchement du nauséux, aspiration.



- Dans le syndrome de Moebius : trismus, trouble de la succion et de la déglutition.

Sur l'articulation

Altération des consonnes bilabiales p, b, m et des phonèmes vocaliques i, e, u, ou.



Sur la sensorialité et la sensibilité

Douleurs à la conque, baisse de la production lacrymale, dysgueusie.

- Dans le syndrome CHARGE : altération de la sensibilité tactile des lèvres et du goût.



Psychosociales

Difficultés pour interpréter les expressions faciales, rejet par les pairs à l'école, moqueries, altération de l'image et de l'estime de soi.



2.

Ses séquelles

Spasmes

= contractions involontaires et spontanées de muscles de la face, du côté paralysé, sur un visage au repos.

Syncinésies

= contractions involontaires et synchrones de deux régions de la face, lors des mouvements volontaires.

pas de syncinésies ni de spasmes dans les paralysies néonatales.

La prise en soin médicale

Soins ophtalmologiques

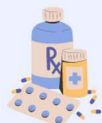Protection oculaire = une priorité

- Cache oculaire compressif la nuit.
- Application de larmes artificielles et de pommade à base de vitamine A la journée.
- Port de lunettes en extérieur
+ Surveillance de l'état de l'œil.



Traitements médicamenteux

Antibiothérapie et/ou corticothérapie selon l'étiologie.



Traitements chirurgicaux

Les plus fréquents :

- Pour les paralysies congénitales malformatives = **Myoplastie d'Allongement du Temporal**. Le muscle temporal perd sa fonction masticatrice pour participer à l'élévation de la commissure labiale.
- Pour les paralysies d'origine traumatique, infectieuse ou tumorale sans régression après plusieurs mois = **Anastomose Hypoglosso-Faciale**. Le nerf hypoglosse est connecté au tronc du nerf facial.



3.

La prise en soin orthophonique

Anamnèse

Questions spécifiques sur :

- Le contexte d'apparition de la PF.
 - Les signes avant-coureurs.
 - L'apparition de difficultés à l'alimentation.
 - La présence de troubles de l'articulation.
 - Les possibles répercussions psychosociales.
 - Des modifications de la relation parent-enfant.
- + Accueil des inquiétudes, des questionnements des parents et de l'enfant.



Evaluation de la PF

Observation de la face au repos

= évaluation des différents étages de la face, **du côté paralysé et du côté sain**.

Il sera possible de présenter à l'enfant cette partie du bilan comme le jeu des statues. On recherchera :

- Des modifications au niveau du front ? des sourcils ?
- Des anomalies de fermeture palpébrale ?
- Une modification des sécrétions lacrymales ?
- Un relâchement de la pommette ?
- Une disparition du pli naso-génien ?
- Une tension ou crispation du côté sain ?



4.

● Observation de la face en mouvement

Pour continuer, on pourra proposer à l'enfant de jouer au perroquet et d'imiter tout ce que l'on fait, ou s'appuyer sur des images. On lui demandera :

- De fermer les yeux.
- D'élever les sourcils.
- De froncer les sourcils, comme s'il était fâché.
- De sourire.
- De projeter les lèvres, comme s'il faisait un bisou.



Chez l'enfant ne pouvant réaliser ces mouvements sur demande, il sera possible d'évaluer la PF en s'appuyant sur :

- L'observation directe lors d'interactions, de jeux.
- L'analyse de supports photographiés ou filmés.

+ Nos observations pourront être complétées par un questionnaire d'évaluation subjective proposé aux parents, mais aussi grâce à des échelles de qualité de vie destinées à l'enfant (cf. documents issus du mémoire de Margaux ALLANO).

Axes de prise en soin

● Information et prévention



- **Explication du fonctionnement pathologique** de façon imagée et schématisée aux parents et à l'enfant.
- Information sur les axes de rééducation.
- Travail de **prévention des troubles oculaires** : points de vigilance (rougeurs, assèchement).
- Reprise avec les parents et l'enfant des différents **soins à administrer** et des **protections à mettre en place**.
- Explication des répercussions fonctionnelles possibles et des **points de vigilance à avoir** sur l'alimentation, l'articulation et le bien-être de l'enfant.
- Information sur les **comportements à adopter en cas d'apparition de séquelles ou de syncinésies**.
- **Comportements à éviter** : travail en force, grimaces, chewing-gum.



Ne pas hésiter à aborder avec les parents les suivis complémentaires qui peuvent être mis en place, en fonction des besoins de l'enfant (kinésithérapie, ergothérapie, psychothérapie, psychomotricité...).

● Accompagnement parental

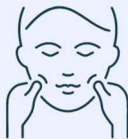Le travail d'information et de prévention fait partie intégrante de l'accompagnement parental.



- Il nécessite la mise en place d'un lien de confiance.
- Les stimulations oro-faciales (SOF) étant assez invasives, il sera important de s'assurer du consentement des parents. Il est également possible de commencer par réaliser les SOF sur le parent afin de lui proposer de les prodiguer lui-même à son enfant. Cela permet notamment de lui faire ressentir la pression attendue.
- **La reprise des SOF à la maison est absolument indispensable.**
- On expliquera aux parents l'importance de leur **réalisation quotidienne et en douceur**.

● Détente des fibres musculaires

Par les SOF, que l'on rendra ludiques en utilisant du maquillage, en les accompagnant de comptines ou en les alternant avec des temps de jeu. Les SOF sont réalisées :



- Systématiquement **des deux côtés du visage**.
- En **exobuccal** et en **endobuccal** chez l'enfant / en **exobuccal** et **par des stimulations sensorimotrices** chez le nourrisson.
- Dans le sens d'étirement des fibres musculaires.
- En progressant **du haut du visage vers le bas**, et en allant **du centre vers l'extérieur**.
- Par **série de 3 à 5 répétitions**.
- Avec une pression relativement forte et continue.
- Manuellement ou avec aide technique (Z-Vibe, Novafon).

Par l'**application de chaleur** sur le visage, à l'aide d'un gant chaud ou d'une chaufferette. On peut notamment le faire avant de réaliser les SOF.

→ Permet de prévenir les contractures.



En cas de syncinésies :

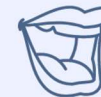- SOF d'étirement.
- Apprendre aux parents (et à l'enfant assez autonome) à repérer la syncinésie pour pouvoir la maintenir avec les doigts jusqu'à ce qu'elle disparaisse.

En cas de spasmes :

- SOF internes de la joue en arc de cercle avec la pince pouce-index.

● Renforcement musculaire

Par des **praxies labiales, jugales et linguales**, abordées de façon ludique à travers des jeux de grimace, de souffle... Les praxies sont réalisées :



- En complément des SOF.
- **Sans forçage**.
- Sans l'implication des muscles alentours, et sans participation excessive de l'hémiface saine qui doit être maintenue.
- Lentement, à faible amplitude et **avec contrôle**.
- **Des deux côtés** du visage.
- **Face à un miroir** (réel ou virtuel) pour avoir un feedback.

Après de l'enfant capable de participer activement à sa prise en soin, la réalisation de ces exercices suivra les différents stades du mouvement, allant du stade passif jusqu'au stade actif contre résistance.



L'électrostimulation est contre-indiquée car considérée comme néfaste.

● Travail des mimiques

- Importance des mimiques et des expressions faciales dans la communication non verbale.
- A **réaliser lentement et sans forçage**.
- Il est intéressant de **prendre en photo les 6 expressions faciales primaires** (joie, surprise, tristesse, colère, peur, dégoût) afin de travailler les troubles de la contagion émotionnelle.
- Les exercices peuvent se faire **sur imitation ou sur ordre oral**, en prenant appui sur des **supports visuels** (imagier des émotions, livres Monsieur Madame) ou **musicaux** (comptine des émotions).
- Il est intéressant d'utiliser une **application capable de dédoubler l'hémiface saine** pendant la réalisation des mimiques, afin de stimuler le contrôle cortical.

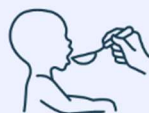

☀ La rééducation pourra également s'inspirer de techniques de réhabilitation ayant prouvé leur efficacité :

- la NeuroMuscular Retraining (NMR), qui propose un programme personnalisé et adapté aux caractéristiques particulières des muscles de la face, à l'aide du miroir.
- la Mime Therapy, qui vise à traiter les séquelles mais aussi à symétriser le visage aussi bien au repos qu'en mouvement.

🟡 En cas de troubles de succion et de déglutition

Si des difficultés d'alimentation sont rapportées, un essai alimentaire sera proposé. A l'issue de cette observation, des conseils pourront être prodigués sur :



- l'**adaptation de la texture** du bol alimentaire : liquide ou épaissie, selon les difficultés de l'enfant.
- la **posture** : appui sous les pieds (+appui base du crâne chez le nourrisson), menton rentré.
- la mise en place d'**aides à l'alimentation** : tétines souples, biberons spécifiques comme le Specialneeds©, cuillères et verres adaptés aux difficultés.

🟡 En cas de troubles de l'articulation

Un **travail classique** portant sur la **production des bilabiales et des voyelles ouvertes** pourra être entrepris en cas d'altération de l'articulation et de l'intelligibilité de l'enfant.



Rééducation de la PFP

🌿 SOF externes et endo-buccales

- Si l'enfant est réceptif, on peut commencer par de la thermothérapie, en utilisant bilatéralement des chauffeuses ou un gant chaud.
- Pour les SOF, il est important de **faire varier le type de stimulations** : appuyées, effleurages, tapping doux.
- On accompagne leur réalisation de comptines (le tour de la maison...) et de chansons appréciées par l'enfant. On peut rendre les SOF ludiques en venant déposer des paillettes ou encore du maquillage durant les stimulations.
- Afin que les massages soient repris quotidiennement, ils seront **expliqués et montrés aux parents** du jeune enfant, pour qu'ils les réalisent à la maison.
- Chez l'**enfant plus grand**, on pourra lui proposer de **les faire en autonomie**.

🌿 Praxies

Nous aborderons de façon ludique et **sans forçage** :

- Les praxies **linguales** = imiter le bruit de la pluie avec la langue, claquer la langue sur le rythme d'une chanson appréciée par l'enfant, aller chercher de la pâte à tartiner déposée autour de la bouche avec la langue...
- Les praxies **labiales** = faire tenir un mikado/bonbon fil entre les lèvres et au-dessus, imiter le poisson, mettre du chocolat/maquillage sur les lèvres et faire des traces de bisous, faire des bulles...
- Les praxies **jugales** = imiter le hamster, dessiner avec des Blopens©, faire des courses de plumes...

💡 Jeu "Amuz'bouche" en libre accès sur HopToys

Stimulations sensibles

- Des stimulations **par le chaud, le froid, les vibrations, et avec différentes textures** pourront être proposées.
- Elles pourront être accompagnées d'histoires imagées, en lien avec la stimulation réalisée.

On cherche ici à renforcer la boucle sensori-motrice. Pour cela, on peut utiliser de la peinture pour le visage, des plumes, le Z-vibe®, des batônnets glacés, des balles et des brosses sensorielles, des mousses...

Travail des mimiques

- Des **jeux en face à face** seront proposés à l'enfant : imitation de grimaces, d'expressions de personnages tristes/en colère/contents, 7 familles/paires des expressions faciales...
- On pourra par la suite utiliser une **application miroir**, à partir de l'hémiface saine.
- La réalisation des **mouvements** se fera **sans forçage et avec contrôle**.

Rééducation de la PFC

La rééducation de la PFC respectera l'ordre des axes de travail suivants :

1. **Stimulations sensibles** : comme celles proposées dans le cadre des PFP.
2. Travail de la **symétrie au repos** : par le biais des SOF.
3. Travail de la **motricité des lèvres** : avec les praxies labiales.
4. Augmentation de l'**amplitude** : réalisation des mouvements en symétrie, manuellement et contre résistance.
5. **Dissociation droite-gauche** : pour les exercices praxiques ainsi qu'en cas de rééducation de la mastication.
6. Travail en **vitesse** : pour l'articulation, on enchaîne des oppositions phonétiques antérieures et postérieures.
7. **Contrôle cortical** : à partir de mouvements imaginés.

Rééducation en cas de chirurgie

Myoplastie d'allongement du temporal

En pré-opératoire : **2 mois avant l'intervention**, afin de **développer les muscles temporaux**. Pour cela, on proposera un travail de la mastication grâce à diverses aides mais aussi des massages manuels, ainsi que des exercices et jeux de motricité bucco-faciale. Il sera important que ces exercices soient repris à la maison.

En post-opératoire : initiée **2 semaines après l'intervention**. On proposera alors des **SOF** (internes et externes) de la face ainsi que la reprise des **praxies bucco-faciales**. Des massages spécifiques de la cicatrice du pli naso-génien seront réalisés afin d'éviter les adhérences.

Une attention particulière sera portée sur la conservation de l'aperture buccale, afin d'éviter l'installation d'un trismus.

Le rétablissement d'un sourire plus symétrique suivra un travail progressif :

- Le **sourire mandibulaire** = obtenu grâce à des déplacements mandibulaires.
- Le **sourire temporal volontaire** = obtenu sans déplacement mandibulaire mais via la contraction du temporal, sur demande de sourire.
- Le **sourire temporal spontané** = obtenu par l'automatisation de la contraction du temporal.

Il sera intéressant d'utiliser l'effet miroir dans le cadre du travail du sourire.



On veillera à ce qu'il n'y ait pas de syncinésies qui s'installent.

Anastomose hypoglosso-faciale

En pré-opératoire : afin de **travailler la force et la mobilité linguale**. Pour cela, des exercices visant le renforcement de l'appui de l'apex et du dos de la langue au palais et contre les alvéoles supérieures seront proposés.

En post-opératoire : **initiée précocement** afin d'éviter que l'hémi-langue ne s'atrophie.

La rééducation sera composée d'une phase initiale ainsi que de 3 phases successives :

- Phase initiale = **dès le lendemain de l'intervention** et pour une durée de 3 mois. Elle se compose de **stimulations sensibles** de la langue, d'un travail passif de l'hémiface avec des **SOF**. La **langue** sera également **mobilisée activement**, par le biais de claquements de langue en rythme sur une chanson notamment.
- Phase 1 = travail de **contrôle du sourire par la poussée linguale** vers le palais ou les dents, ou encore **lors de la déglutition**.
- Phase 2 = travail du sourire autonome par la **dissociation progressive des mouvements** de la langue à ceux de la face.
- Phase 3 = travail d'**automatisation du sourire spontané** et de la dissociation sourire-déglutition.



En cas de séquelles persistantes, le recours aux injections de toxine botulique peut être envisagé chez l'enfant.



Ressources complémentaires

Mémoires

- "Paralysie faciale périphérique de l'enfant, intérêt d'une prise en charge précoce" de Margaux Allano, qui met à disposition :
 1. Un **questionnaire destiné aux parents et une échelle de qualité de vie destinée à l'enfant** : https://dumas.ccsd.cnrs.fr/dumas-01081663v1/file/46_MEM_ORTHO_2014_ALLANO_Margaux.pdf
 2. Une **brochure d'accompagnement parental** : https://dumas.ccsd.cnrs.fr/dumas-01081663/file/46_MEM_ORTHO_2014_ALLANO_Margaux_brochure.pdf

- "La paralysie faciale périphérique et sa prise en charge orthophonique en libéral" de Laure Lebrun, qui propose :
 1. Un **livret d'information**, reprenant notamment les **SOF de façon illustrée** : <https://archive.bu.univ-nantes.fr/pollux/show/show?id=f733dbe6-73ec-4866-a9e0-8e25d4c98c9a>
- "La paralysie faciale périphérique chez l'adulte : création d'un site internet à destination des orthophonistes", d'Oran Ducoudray :
 1. Et le lien de son **site internet** : ortho-pfp.fr

Articles et études :

- Monographie d'Amplifon sur la **réhabilitation de la face paralysée** : https://www.orl.amplifon.fr/system/files/publications/Monographie_60%20-%20rehabilitation%20de%20la%20face%20paralysée.pdf
- Le chapitre "Syndrome de Moebius et orthophonie" issu du Rééducation orthophonique n° 283 : https://www.researchgate.net/publication/355202763_Syndrome_de_Moebius_et_orthophonie_In_Reeducation_Orthophonique_N_283_ARPLEOV_Paris

Jeux de rééducation :

- **Jeux de motricité bucco-maxillaire** Amuz'bouche, téléchargeables gratuitement via le lien <https://www.bloghoptoys.fr/amuzbouch-jeu-de-motricite-bucco-maxillaire>

Groupe Facebook réservé aux orthophonistes et logopèdes :

- Les orthos et paralysies faciales (côté pro)



Bibliographie

Achour, I., Chakroun, A., Ayedi, S., Ben Rhaiem, Z., Mnejja, M., Charfeddine, (...) & Ghorbel, A. (2015). Paralysie faciale idiopathique de l'enfant. *Archives de Pédiatrie*, 22(5), 476-479. doi : 10.1016/j.arcped.2015.02.009

Charpillat, V., Sergent, B., Gitiaux, C., Renault, F., & Picard, A. (2020). Syndrome de Moebius et orthophonie. Dans F.Martin (Ed) : *Rééducation Orthophonique*, 283, 83-97.

Ciorba, A., Corazzi, V., Conz, V., Bianchini, C., & Aimoni, C. (2015). Facial nerve paralysis in children. *World Journal of Clinical Cases*, 3(12), 973-979. doi : 10.12998/wjcc.v3.i12.973

Davies, L., Halewood, A., & Jenkinson, E. (2021). The Construction of "Self" in Individuals With Congenital Facial Palsy. *Qualitative Health Research*, 31(6), 1019-1028. doi : 10.1177/1049732320983789

Fieux, M., Franco-Vidal, V., Devic, P., Bricaire, F., Charpiot, A., Darrouzet, V., (...) & Tringali, S. (2020). Recommandations de la SFORL. Prise en charge de la paralysie faciale idiopathique à la phase aiguë chez l'adulte. *Annales françaises d'Oto-rhino-laryngologie et de Pathologie Cervico-faciale*, 137(6), 433-438. doi : 10.1016/j.aforl.2020.04.019

Guerreschi, P., Gabert, P.-E., Labbé, D., & Martinot-Duquennoy, V. (2016). Paralysie faciale chez l'enfant. *Annales de Chirurgie Plastique Esthétique*, 61(5), 513-518. doi : 10.1016/j.anplas.2016.07.013

Gupta, A., & Prasanth, K. (2020). Assessment and Management for Speech in Facial Palsy: A Review Study. *Indian Journal of Forensic Medicine & Toxicology*, 14(4), 1150-1154. doi : 10.37506/ijfmt.v14i4.11674

Hotton, M., Huggons, E., Hamlet, C., Shore, D., Johnson, D., Norris, (...) & Dalton, L. (2020). The psychosocial impact of facial palsy: A systematic review. *British Journal of Health Psychology*, 25(3), 695-727. <https://doi.org/10.1111/bjhp.12440>

Kanerva, M., Liikanen, H., & Pitkäranta, A. (2021). Facial palsy in children: Long-term outcome assessed face-to-face and follow-up revealing high recurrence rate. *European Archives of Oto-Rhino-Laryngology*, 278(6), 2081-2091. doi : 10.1007/s00405-020-06476-9

Lamas, G., Tankéré, F., Gatignol, P., Vertu-Ciolino, D., Disant, F., Van den Abbeele, (...) & Russo, F.Y. (2016). Réhabilitation de la face paralysée. Les monographies Amplifon, 60. Consulté de Monographie_60 - rehabilitation de la face paralysee.pdf (amplifon.fr)

Martin, F. (2015). Rééducation des paralysies faciales. *Annales de Chirurgie Plastique Esthétique*, 60(5), 448-453. doi : 10.1016/j.anplas.2015.06.007

Picard-Dubois, D., Lannardère, E., & Gatignol, P. (2021). Rééducation de la Paralysie faciale périphérique : principes généraux. Dans P. Gatignol & C. Chapuis (Eds), *Troubles oro-myo-fonctionnels chez l'enfant et l'adulte* (pp.98-101). France : De Boeck Supérieur.

Wang, C. S., Sakai, M., Khurram, A., & Lee, K. (2021). Facial nerve palsy in children: A case series and literature review. *Otolaryngology Case Reports*, 20, 100297. doi : 10.1016/j.xocr.2021.100297